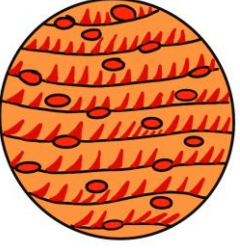

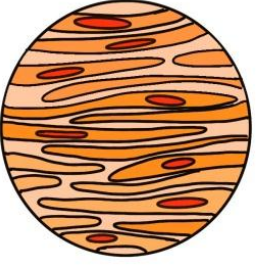


Tecido muscular

- Origem mesodérmica
- Apresenta células contráteis especializadas: fibras musculares, miócitos
- Sarcolema: membrana da cél muscular, sarcoplasma: citoplasma, retículo sarcoplasmático: retículo endoplasmático, sarcossomas: mitocôndrias

Tipos de músculo	Formato das células	Nº de núcleos	Contração	Cor
Estriado esquelético 	cél cilíndricas longas dotadas de estrias	Multinucleado com vários núcleos periféricos	Rápida, forte e voluntária. Cérebro controla.	Vermelho (mioglobina alta)
Estriado cardíaco 	cél cilíndricas, curtas, ramificadas e com estrias/anastomose: discos entre cél cardíacas (junções tipo gap: passagem de ions) para sinapse elétrica	Uninucleado ou binucleado Núcleo central	Rápida, forte, rítmica, e involuntária. Controle endógeno (autógeno)-nódulo sinoatrial	Vermelho escuro (vinho) Alta mioglobina
Liso (órgãos) 	formato fusiforme	Uninucleado Núcleo central	Fraca, lenta e involuntária- SNA controla.	Vermelho claro (rosado) Baixa mioglobina

- Diafragma é músculo estriado esquelético.
- Músculo estriado esquelético fibras escuras e fibras lentas/ claras.
- Músculo- fibras musculares- miócitos- miofibrilas- com de proteínas contráteis- miofilamentos (delgado- actina- clara / Espesso- miosina)